



ISSN: 1984-7688

DERMATOFIBROSARCOMA PROTUBERANS: RELATO DE CASO E REVISÃO DE LITERATURA

DERMATOFIBROSARCOMA PROTUBERANS: CASE REPORT AND LITERATURE REVIEW

Najla Miranda Nacur Nagem¹; Odilon Moreira Neto¹; Geraldo José de Souza Lima¹; Argos S. Matos Filho^{1,2,3}

¹ Centro Universitário de Belo Horizonte - UniBH, Belo Horizonte, MG, Brasil. ² Universidade Federal de Minas Gerais, Belo Horizonte, MG, Brasil. ³ Faculdade de Ciências Médicas de Minas Gerais, Belo Horizonte, MG, Brasil

* najla_nacur@hotmail.com

Recebido em: 28/03/2013 - Aprovado em: 31/05/2013 - Disponibilizado em: 24/07/2013

RESUMO: O Dermatofibrosarcoma protuberans (DFSP) é uma neoplasia maligna rara com probabilidade de recidiva local e baixo risco para metástases. A paciente do sexo feminino, de 14 anos, apresentou uma lesão multinodular, móvel, de consistência endurecida de cerca de 3,5cm de diâmetro, localizada em 1/3 superior do braço esquerdo. Foi feita a exérese cirúrgica da lesão e solicitado exame anatomopatológico que evidenciou um DFSP. A paciente foi, então, encaminhada à cirurgia oncológica.

PALAVRAS-CHAVE: Dermatofibrosarcoma protuberans; neoplasia maligna de pele; tumor

ABSTRACT: *Dermatofibrosarcoma protuberans* (DFSP) is a rare malignant neoplasia with a probability of recurrence and low possibilities of metastasis. Female patient, 14 years old, showed a multinodular lesion, mobile, firm mass of about 3.5 cm in diameter located in the upper third of the left arm. A surgical excision was made on the lesion and a pathological analysis was requested. The anatomical pathology examination revealed a DFSP. We referred the patient to surgical oncology.

KEY WORDS: *Dermatofibrosarcoma protuberans*; skin malignant neoplasm; tumor

INTRODUÇÃO

O Dermatofibrosarcoma protuberans (DFSP) é uma neoplasia maligna de pele de crescimento lento e malignidade regional, cuja origem ainda não está bem estabelecida. Trata-se de lesão, na maioria das vezes, recorrente após excisão completa. Raramente ocorrem metástases (<5%). Quando ocorrem, localizam-se nos pulmões (disseminação sanguínea) e, mais raramente ainda, em gânglios linfáticos regionais e vísceras (CACERES LAVERNIA, 2009).

Em 1890, Sherwell e Taylor descreveram o primeiro caso de DFSP, então chamado de sarcoma de pele de aspecto queiloide. Em 1924, Darier e Ferrand descreveram casos semelhantes que denominaram como Dermato fibroma e fibrosarcoma recorrente ou progressivo da pele. Em 1925, Hoffman publicou três casos e, em seguida, propôs que fosse adotado o

nome atual, separando-o de outros tumores malignos de origem mesenquimal, considerando-o uma entidade patológica distinta.

É um tumor raro, representando menos de 0,1% de todas as neoplasias. Sua incidência tem sido estimada entre 0,8 e 5 casos/ milhão de habitantes. Predomina na faixa etária entre 20 e 50 anos de idade. Embora haja relatos de sua apresentação ao nascimento ou durante a infância. Afeta todas as raças, com maior incidência em negros. Tem predileção pelo sexo masculino na proporção de 5:4 (CACERES LAVERNIA et al., 2009).

Sua localização é variada. Pode localizar-se profundamente como, por exemplo, no retroperitônio. Contudo, os sítios mais frequentes são: tórax, parede

abdominal, extremidades, cabeça e pescoço (POPOV, 2005).

Sua origem é incerta (histiócitos ou fibroblastos). Postula-se que surjam a partir dos histiócitos e pertençam ao grupo crescente de fibrohistiocitomas.

O tumor apresenta-se como lesão elevada e firme, nodular ou multinodular, que normalmente tem a mesma coloração da pele, mas ocasionalmente é violácea, azul ou vermelha. É fixa à pele e móvel em relação aos planos mais profundos. O tamanho varia de um a vários centímetros de diâmetro, seu crescimento é lento e, na maioria dos casos, é indolor (POPOV, 2005).

O diagnóstico clínico é difícil, sendo frequentemente confundido com carcinoma basocelular esclerosante, anetodermia ou cicatriz (CACERES LAVERNIA, et al., 2009 ; YILMAZ, GENESIZOGLU, EGILMEZ, ONEL, MUSTU, & CENNET, 2009)

As 4 principais variantes clínicas do DFSP são: I) lesões nodulares confluentes formando uma placa esclerosada; II) placa esclerótica queleioideforme; III) crescimento tumoral; IV) placa atrófica (POPOV, 2005).

Ao exame microscópio essas neoplasias são constituídas de fibroblastos de disposição radial, lembrando as lâminas de um cata-vento. Em geral são observadas mitoses, embora essas não sejam tão numerosas quanto nos demais fibrosarcomas. A epiderme sobrejacente apresenta-se adelgada e a extensão profunda, desde a epiderme até o tecido subcutâneo; produz um padrão característico “em colmeia”, que dificulta a remoção cirúrgica completa (COTRAN, KUMAR & COLLINS, 2000).

Tradicionalmente, o tratamento recomendado para DFSP é a ressecção alargada do tumor, com ampla margem de tecido circundante, incluindo a fáscia subjacente (POPOV, 2005). A margem de segurança deve ser de cerca de 3 cm além das lesões

macroscópicas (CACERES LAVERNIA et al., 2009 ; YILMAZ et al., 2009; CARDENAS CENTENO 1998; POPOV, 2005). Em revisão de literatura feita pro Rutgers em 1992, incluindo 913 casos de DFSP, as recidivas foram relatadas em 32-76% (média de 52%) dos pacientes após ressecção com margens cirúrgicas indefinidas. Após excisão ampla, recidivas locais ocorreram em 00-60% (média de 13%) dos pacientes.

Em alguns centros, a cirurgia micrográfica de Mohs (excisão cirúrgica guiada por cortes congelados, a fim de minimizar os defeitos do tecido para facilitar a remoção total do tumor) tem sido o tratamento de escolha para o DFSP. Em 2004, Snow acompanhou 136 pacientes operados com técnica de Mohs por um período de pelo menos 5 anos e verificou uma taxa de recorrência de 6,6%. Contudo a exérese tradicional com margem de 3 cm ainda é o procedimento preferido, sobretudo, devido à facilidade da técnica (POPOV, 2005).

Quando, devido à localização anatômica, a ressecção do tumor não é possível ou não se pode obter uma margem de segurança suficiente, a radioterapia pode ser benéfica, mas o seu papel definitivo ainda permanece incerto, em virtude da falta de estudos randomizados (CARDENAS CENTENO et al., 1998; POPOV, 2005).

RELATO DE CASO

R.C.O.C., 14 anos, foi avaliada no ambulatório de cirurgia da Unidade de Referência Secundária Campos Sales apresentando lesão multinodular, móvel, de consistência endurecida de cerca de 3,5cm de diâmetro, localizada em 1/3 superior do braço esquerdo. A paciente tinha histórico de remoção dessa lesão há aproximadamente 2 anos, a qual referia-se à recidiva recente e crescimento rápido (aproximadamente em um mês). Não houve relato de prurido ou dor.

As hipóteses diagnósticas levantadas foram: Fascíte nodular, PSFD e fibrosarcoma. Foi realizada a exérese cirúrgica da lesão no dia 21/10/2010 e solicitado exame anatomopatológico.

Descrição do procedimento cirúrgico:

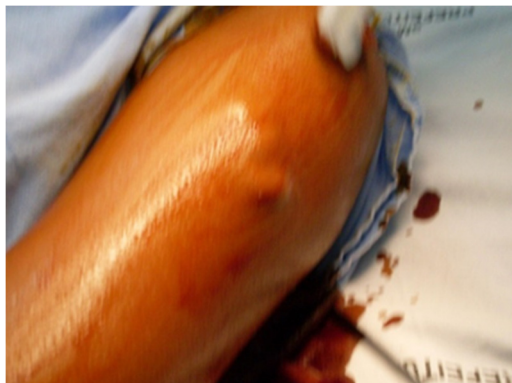


Fig.1: Anti-sepsia com PVPI degermante e tópico.

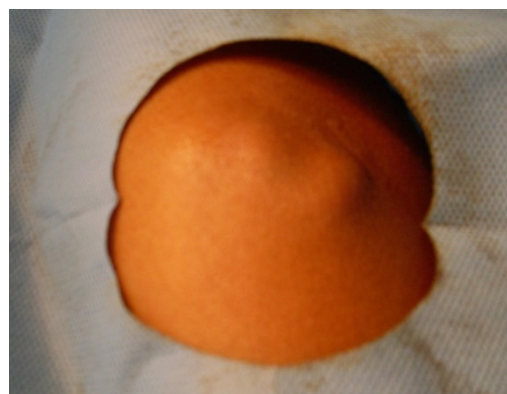

Fig.2: Colocação do campo cirúrgico.

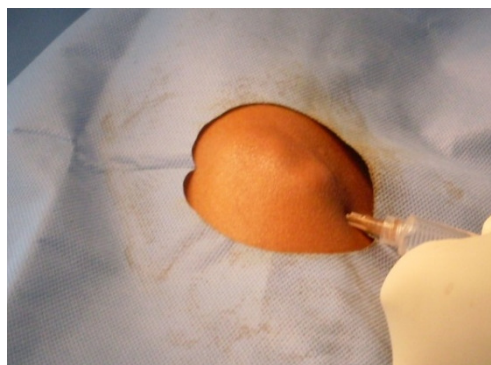


Fig.3: Anestesia Local: Bloqueio de campo com Lidocaína 2% com vasoconstrictor.

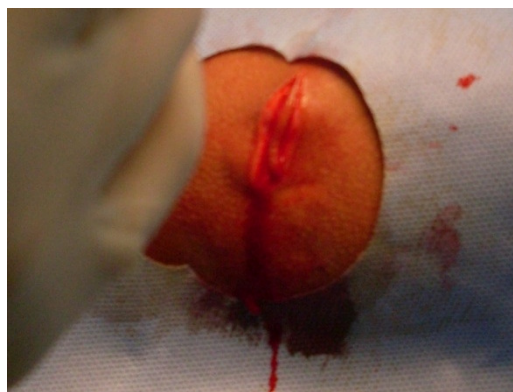

Fig.4: Incisão elíptica de cerca de 3cm sob a lesão.

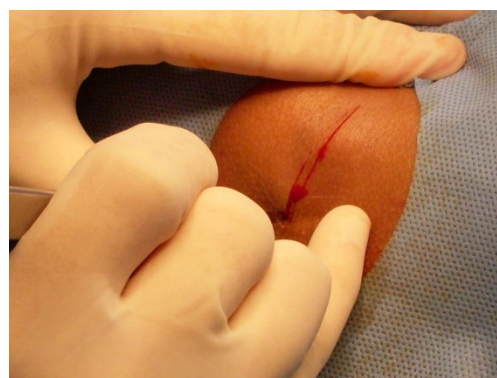


Fig.5: Dissecção e exérese da lesão.

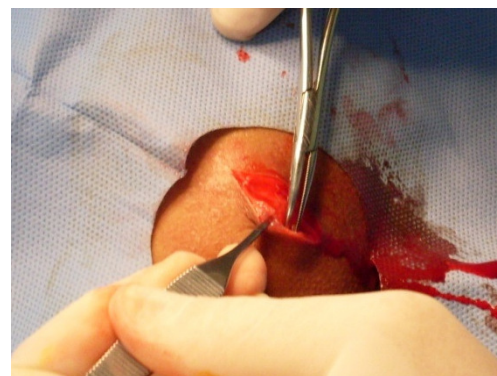


Fig.6: Dissecção e exérese da lesão.

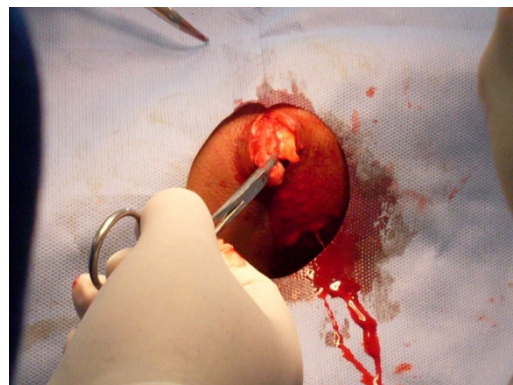


Fig.7: Dissecção e exérese da lesão.

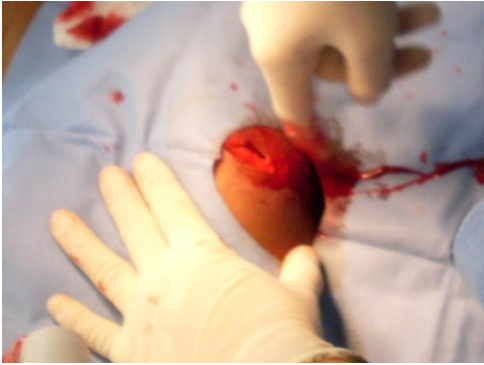

Fig.8: Exploração digital para verificar a retirada completa da lesão.

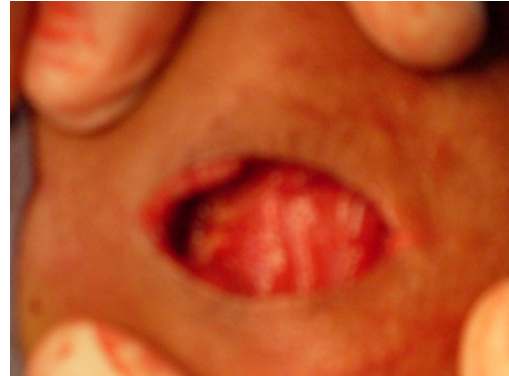


Fig.10: Observa-se a exérese da fascia muscular decorrente da infiltração local.

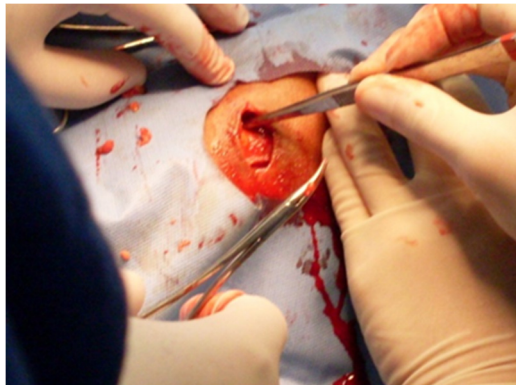


Fig.9: Sutura em planos.

O resultado do exame anatomopatológico evidenciou proliferação de células fusiformes monomórficas organizadas em fascículos irregulares, entrelaçados: padrão estoriforme; sugerindo DFSP. As margens da lesão estavam acometidas pela neoplasia.

CONCLUSÃO

No dia 03/11/2010 a paciente foi reavaliada e já apresentava sinais de recidiva local, com uma lesão multinodular, endurecida, móvel, de cerca de 2,0 cm no local previamente operado. A paciente foi encaminhada ao serviço de cirurgia oncológica.

REFERÊNCIAS

- CACERES LAVERNIA, H. et al. Dermatofibrosarcoma Protuberans: Presentacion de un caso. *Rev haban cienc méd* [online]. 2009, vol.8, suppl.5, pp. 0-0.
- CARDENAS CENTENO, O. M. et al. Dermatofibrosarcoma protuberans: Presentación de un caso y revisión de la literatura. *Rev Cubana Ortop Traumatol* [online]. 1998, vol.12, n.1-2, pp. 84-88.
- COTRAN, R. S., KUMAR, V., & COLLINS, T. *Robbins patologia estrutural e funcional*. 6. ed. Rio de Janeiro: Guanabara Koogan, 2000. P.1064.
- POPOV, P. Surgical treatment of soft tissue Sarcomas. 2005. 75p. Faculdade de Medicina da universidade de Helsínquia. Helsínquia, 2005.
- YILMAZ A., GENESIZOGLU, E., EGILMEZ, E., ONEL, S., MUSTU, M., & CENNET, A. Dermatofibrosarcoma protuberans: a case report of a rare, bulky tumor that was managed with surgical therapy. *Int J Shoulder Surg*. 2009 Jan;3(1):16-20.